

POLIKLINIKA KVARANTAN

Njegoševa 4a, 10000 Zagreb
Tel. +385(0)1 2304320, +385(0)98 323243

www.poliklinika-kvarantan.hr
poliklinika.kvarantan@gmail.com

Gđa

Datum.r

Adresa:

Tel.:

e-mail:

Porodična anamneza: majka je imala probleme sa srcem i bubrezima.

Iz anamneze: operirala je krhotinu u lijevom koljenu, rodila 1x, nakon umjetne oplodnje. Zadnjih mjeseci povišeni krvni tlak. Pokušala s Ramiprilom, ali ga nije podnosila.

Funkcije: misli da ima blagu upalu mjehura. Stolica redovita. Menzese počeli izostajati.

Navike: ne puši, alkohol malo i rijetko.

Lijekovi: 0

Alergije: 0

Sadašnja bolest: ujutro je natečena. Dolazi na sistematski pregled. Ima glavobolje, žgaravice i jutarnja oticanja.

Klinički nalaz:

Pokretna, prisebna, orijentirna, afebrilna, eupnoična, u dobrom općem stanju. Visina 174 cm, težina 90kg.

Palpaciji dostupni l.čvorovi nisu povećani.

Glava je normalnog oblika i veličine. Vratne vene nisu naglašene, vrat je dobro pokretan, štitnjača se ne doima povećanom.

Dojke simetrične, urednog izgleda kože i kompleksa areola-mamila te palpacijom b.o. Iscjedka iz dojki nema. Aksile b.o.

Prsni koš je pravilan. Palpatorno i perkutorno bezbolan. Perkutorno se dobije jasan plućni zvuk.

Auskultatorno normalni šum disanja.

Akcija srca je ritmična, tonovi jasni, šumova se ne čuje. RR je 170/90mmHg na obje ruke, a frekvencija srca je 76 u minuti.

Trbuh je mekan, bezbolan, bez organomegalije. Peristaltika je prisutna. Lumbalna sukusija i palpacija nisu bolne.

Udovi bez otoka, palpabilnih periferinih pulzacija.

EKG: s.r.f.60 u minuti.

Spirometrija: uredna

UZV dojki s kolor i power dopplerom: simetrične, uredne kože, potkožnog masnog tkiva, ligamenata i uredni pektoralni mišići. Dojke dominantno involutivnog tipa.

Aksile: b.o.

UZV trbuha kolor i power dopplerom: jetra normalne veličine i strukture tkiva.

Žučnjak i žučovodi b.o. Koledohus b.o.

Slezena normalne veličine i strukture.

Gušterača normalnih kontura i strukture.

Desni bubreg 11 cm duljine. Parenhim i kanalni sustav b.o.

Lijevi bubreg 11 cm duljine, parenhim i kanalni sustav b.o.

Aorta i paraoartalni limfni čvorovi b.o.

UZV vrata kolor i power dopplerom: obje parotide i obje submandibularne žlezde b.o.

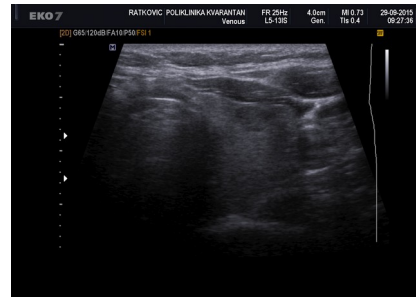
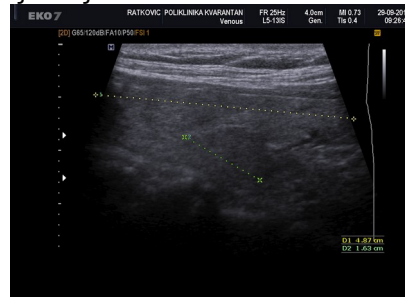
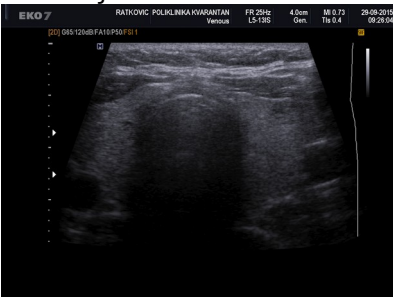
Nema povećanih l.č.

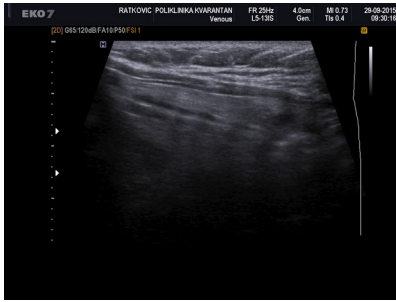
UZV štitnjače kolor i power dopplerom:

Desni režanj štitnjače 4,3x1,6x1,3 cm. Pravilnih je kontura i uredne strukture. U srednjoj trećini straga hipo čvor, neoštih kontura.

Lijevi režanj štitnjače 4,2x1,4x1,2 cm. Pravilnih je kontura i uredne strukture. U srednjoj trećini sprijeda dva hipo čvora oko 1 cm promjera.

Isthmus je uredne strukture. Čvor u donjem dijelu 5 mm. Protok uredan.





Dg:

**Hypertensio art.
Struma polynodosa gl.thyreoideae**

Mišljenje: predlažem Tertensif SR 1 tbl na dan , kontrolno 24h RR za 14 dana. Punkcija štitnjače i TSH,T3,T4. Više kretanja u prirodi, pokušati izgubiti par kg.

Prim.dr.Marino Kvarantan 048062