

Gđa

rođ. 1959.

Adresa: tel:

Datum:

Porodična anamneza: majka je imala probleme sa štitnjačom. Otac je umro relativno mlad od karcinoma debelog crijeva.

Osobna anamneza: rodila 2x, b.o.

Zadnje 2 godin menzesei postali nepravilni, a zadnji je bio prije 2 mjeseca. Osjeća valunge.

Puši do 10 cigareta na dan. Alkohol ne uzima.

Ima stresan posao.

Sadašnja bolest: osjećase slabo, malaksalo, bezvolna je, dosta joj se spava. Dolazi na sistematski pregled.

Klinički nalaz:

Pokretna, prisebna, orijentirana, afebrilna, u dobrom općem stanju. Visina 163 cm, težina 78 kg.

Palpaciji dostupni l.čvorovi nisu povećani.

Glava je normalnog oblika i veličine. Vratne vene nisu naglašene, vrat je dobro pokretan, štitnjača se doima povećanom u području lijevog režnja.

Prsni koš je pravilan. Palpatorno i perkutorno bezbolan. Perkutorno se dobije jasan plućni zvuk.

Auskultatorno normalni šum disanja.

Dojke i aksile palpatorno b.o.

Akcija srca je ritmična, tonovi jasni, šumova se ne čuje. RR je 125/75 mmHg, a frekvencija srca je 78 u minuti.

Trbuh je mekan, bezbolan, bez organomegalije. Peristaltika je prisutna. Lumbalna sukusija i palpacija nisu bolne.

Udovi bez otoka, palpabilnih periferinih pulzacija.

Digitorektalno: analni kanal je gladak, pipaju se samo manji unutanji hemoroidi.

EKG: sinusni ritam f 78 u minuti, interm.el.os.

Spirometrija: primjerena konstituciji i dobi.

UZV trbuha: jetra normalne veličine i strukture tkiva.

Žučnjak normalne veličine i stijenke, a u lumenu, vezano uz stijenku tri manja polipa.

Žučovodi b.o. Koledohus b.o.

Slezena normalne veličine i strukture.

Gušterača normalnih kontura i strukture.

Desni bubreg 10 cm duljine. Parenhim i kanalni sustav b.o.

Lijevi bubreg 10 cm duljine, parenhim i kanalni sustav b.o. Jedino u donjem polu hiperehogeno žarište promjera 10 mm -angiomiolipom.

Aorta i paraoartalni limfni čvorovi b.o.

UZV vrata: obje parotide i obje subamndibularne žljezde b.o.

Nema povećanih l.č.

UZV štitnjače:

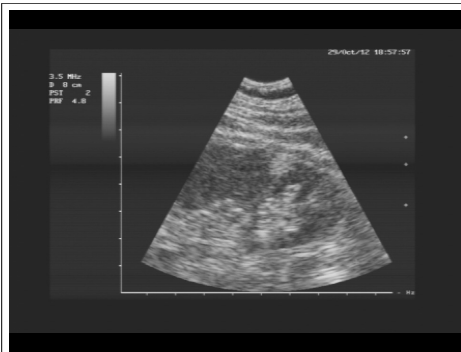Desni režanj štitnjače 4,5x1,3x1,4 cm. Pravilnih je kontura i uredne strukture.

Lijevi režanj štitnjače 5,5x2x2,2 cm. Pravilnih je kontura i uredne strukture u gornjem polu, alu donjem polu postoji čvor 2 cm promjera s CDP.

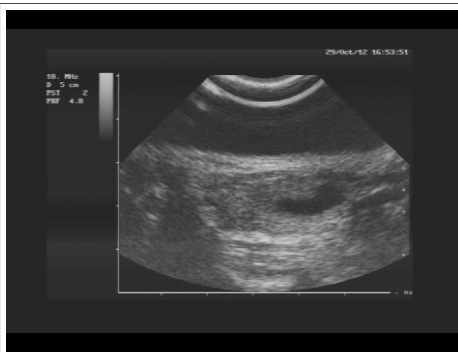
Isthmus je uredne strukture debljine 6 mm.

UZV sinusa: oba frontalna i oba maksilarna sinusa dobro razvijeni, ali bez znakova upale.

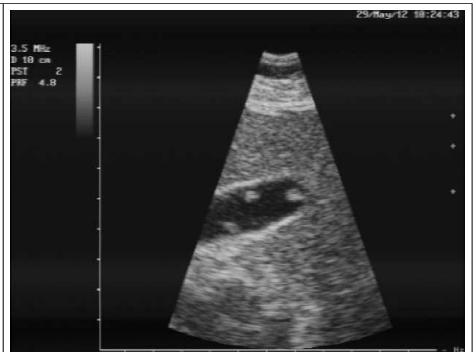UZV dojki: obje dojke i aksile b.o. Primjerene dobi.



Angiomiolipom lijevog bubrega



Čvor u lijevom režnju štitnjače



Polipi žučnjaka

Laboratorij: SE 16, KKS uredna, jetrene probe uredne, funkcija bubrega uredna, masnoće u granicama normale, željezo nešto niže, ali na donjoj granici normale, šećer u krvi uredan. Urin b.o. Hormoni štitnjače uredni.

Dg:

Polyposis vesicae feleae
Struma nodosa gl.thyreoideae
Angiomyolipoma renis sin.
Noduli haemorrhoidales int.

Mišljenje: gospođa je na pragu menopauze, tek nešto malo deblja, laboratorijski nalazi su uredni. Upadaju u oči

- Čvor u lijevom režnju štitnjače - potrebna je ciljana citološka punkcija pod kontrolom ultrazvuka
- Zbog tri mala polipa u žučnjaku potrebno je praćenje s kontrolnim ultrazvukom na 6 mjeseci, te ako se primjeti rast polipa nužna je operacija.
- U lijevom bubregu postoji angiomiolipom -dobročudni tumor – potrebno je samo praćenje ultrazvuk jednom godišnje.
- Zbog malih unutarnjih hemoroida potrebno je regulirati stolicu i nakon svake nužde oprati čmar.

Prim.dr.Marino Kvarantan 048062