

Gospodin rođ.

Adresa: tel:

.....2012.

Porodična anamneza: sestra umrla od raka debelog crijeva u 33.g.života.**Osobna anamneza:** ima genitalni herpes. Puno putuje, radi.

Ponekad puši. Alkohol malo i rijetko.

Stolica i mokrenje uredni.

Sadašnja bolest: dolazi na sistematski pregled.Nema posebne tegobe. Povremno kada je u stresu osjeća umor.**Klinički nalaz:**

Pokretan, priseban, orijentiran,afebrilan, eupnoičan, u dobrom općem stanju.Visok 182, težak 85kg

Palpaciji dostupni l.čvorovi nisu povećani.

Glava je normalnog oblika i veličine. Vratne vene nisu naglašene, vrat je dobro pokretan, štitnjača se ne doima povećanom.*Prsni koš* je pravilan. Palpatorno i perkutorno bezbolan. Perkutorno se dobije jasan plućni zvuk.

Auskultatorno normalni šum disanja.

Akcija srca je ritmična, tonovi jasni, šumova se ne čuje. RR je 120/80 mmHg, a frekvencija srca je 68 u minuti.*Trbuh* je mekan, bezbolan, bez organomegalije. Peristaltika je prisutna. Lumbalna sukusija i palpacija nisu bolne.*Udovi* bez otoka, palpabilnih periferinih pulzacija.

Digitorektalno:analni kanal gladak, sfinkter dobro toniziran, bezbolan. Prostata oko 5 cm.Pravilnih kontura uredne teksture, urednih kontura, aplaniranog suslusa, dobro ograničena, bezbolna.

EKG: s.r.f. 65 u minuti, interm. el.os.**UZV trbuha:** jetra normalne veličine i strukture tkiva.

Žučnjak i žučovodi b.o. Koledohus b.o.

Slezena normalne veličine i strukture.

Gušterača normalnih kontura i strukture.

Desni bubreg 12 cm duljine. Parenhim i kanalni sustav b.o.

Lijevi bubreg 12 cm duljine, parenhim i kanalni sustav b.o.

Aorta i paraoartalni limfni čvorovi b.o.

UZV vrata: obje parotide i obje submandibularne žljezde b.o.

Nema povećanih l.č.

UZV štitnjače:

Desni režanj štitnjače 4,2x1,2x1,5 cm. Pravilnih je kontura i uredne strukture.

Lijevi režanj štitnjače 4,5x1,3x1,6 cm, u donjem polu izo čvor s cdp 1,1 cm promjera. Pravilnih je kontura i uredne strukture.

Isthmus je uredne strukture.

UZV skrotuma: oba testisa oko 18 g, b.o. Oba epididmisa b.o. Nema značajnije varikoekele i hidrokele.**Transrektalni UZV prostate:** teška 19 g. Uredne periferije i kapsule

Adenom prostate 6 težine g.

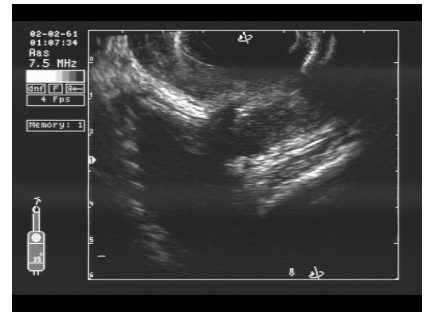
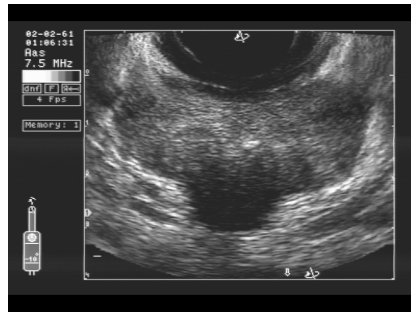
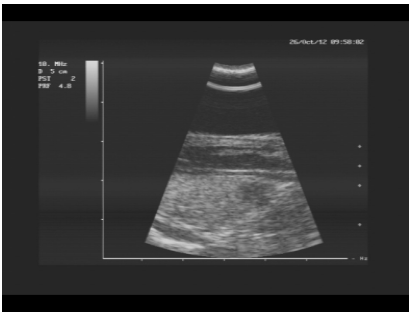
Prostatična uretra 3,4 cm.

Sjemeni mjehurići b.o.

Ostatni urin je 12 ml.

PSA 2,34ug/l

PSAD



Laboratorijski nalazi: SE3, KKS uredna – jedino hb 100, MCV 78,, jetrene probe uredne, guk 5,5 mmol/l, kalij 3,9mmol/l, natrij 145mmol/l, Fe 8, TIBC 74

Mišljenje: Gospodin je u dobrom općem stanju. Nalazi su uglavnom uredni. Jedino što je potrebno dodatno uraditi :

- Zbog promjena u štitnjači treba uraditi punkciju štitnjače pod kontrolom ultrazvuka.
- Kako je prisutna anemija treba razjasniti njen uzrok. Zato predlažem uraditi gastrokopiju i kolonoskopiju.

Prim.dr.Marino Kvarantan 048062